

# Fracture de la mandibule : région condylienne

CHU de Nîmes, Frau –Lallemant juin 2019

## TABLEAU CLINIQUE EVOCATEUR

Traumatisme facial

Chute sur le menton, fréquente chez l'enfant

## RECHERCHER

-Otorragie par plaie cutanée de la paroi antérieure du CAE  
(Fracture de l'os tympanal)

-Trouble de l'articulé dentaire : contact molaire prématuré du côté de la fracture /béance controlatérale  
Si fracture bilatérale des condyles : contact molaire prématuré bilatéral et béance antérieure

Limitation de l'ouverture buccale

## BILAN INITIAL

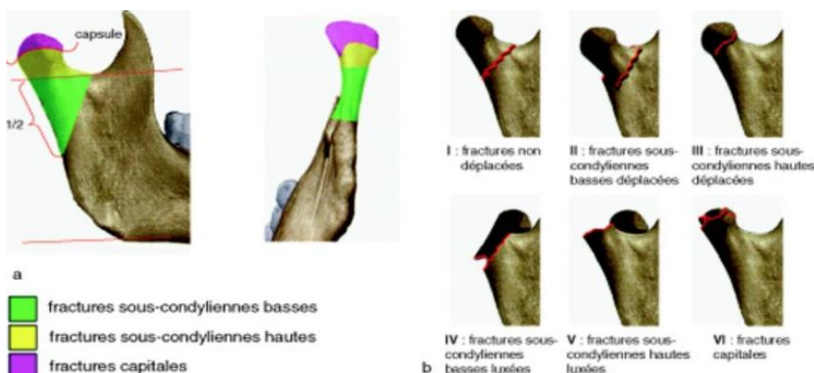
- Scanner du massif facial
- CD du scanner si patient adressé d'un autre hôpital.

## CONDUITE A TENIR

1-Antalgique et retour a domicile

2-Chirurgie : fracture sous condylienne basse déplacée avec trouble de l'articulé dentaire

Traitement fonctionnel par Kiné : fracture articulaire et sous condylienne haute



## A DISTANCE

### Complication

Ankylose de l'ATM à distance le plus souvent sur les fractures intra articulaire  
Signe clinique : limitation de l'ouverture buccale